ACCADEMIA REALE DELLE SCIENZE DI TORINO
(Anno 1900-901)

S
519

SULLA

SOSTANZA CROMATOFILA ENDOGLOBULARE

IN

ALCUNI ERITROCITI

NOTA

DEL

Prof. ANTONIO CESARIS-DEMEL

(CON UNA TAVOLA)

TORINO
CARLO CLAUSEN
Libraio della R. Accademia delle Scienze
1901

ACCADEMIA REALE DELLE SCIENZE DI TORINO

(Anno 1900-901)

SULLA SOSTANZA CROMATOFILA ENDOGLOBULARE IN ALCUNI ERITROCITI

NOTA

DEL

Prof. ANTONIO CESARIS-DEMEL

(CON UNA TAVOLA)

TORINO

CARLO CLAUSEN

Libraio della R. Accademia delle Scienze

1901

Estr. dagli *Atti della R. Accademia delle Scienze di Torino*, Vol. XXXVI.
Adunanza del 13 Gennaio 1901.

Torino — Stabilimento Tipografico Vincenzo Bona.

Foà e Cesaris Demel in due note successive, comunicate all'Accademia di Medicina di Torino (1), richiamarono l'attenzione degli osservatori sulla presenza nel sangue circolante, di eritrociti, i quali presentano numerose granulazioni tingibili istantaneamente a fresco col rosso neutrale.

Queste granulazioni possono essere puntiformi o a blocchi informi, o a filamenti e si trovano solo in uno scarso numero degli eritrociti circolanti, sono abbondanti negli eritrociti del midollo delle ossa e possono aumentare o diminuire nei varî stati fisiologici e patologici dell'organismo. La loro manifesta origine midollare li fa ritenere come forme giovani e la prova sperimentale fa ritenere che la loro comparsa in circolo dinoti una utile reazione riparatrice e siano quindi di prognosi favorevole.

Questi granuli erano già stati, dal 98, colorati col rosso neutrale da Giglio Tos (2) negli eritrociti della lampreda e negli eritrociti embrionali degli altri vertebrati, non mai, come questo autore esplicitamente afferma, nei mammiferi adulti. Furono anche veduti negli eritroblasti di alcuni embrioni da Maximow (3) e da Israel e Pappenheim (4), ma nessuno prima di Foà e Cesaris-Demel li aveva studiati nell'uomo e tanto meno si era cercato di seguirne il comportamento nei varî stati fisiologici e patologici, clinicamente o sperimentalmente studiati.

---

(1) Foà e Cesaris Demel, *Osservazioni sul sangue,* " R. Accad. di Med. di Torino „, 10 nov. 1899. — Id., *Sui granuli eritrofili dei globuli rossi del sangue,* " R. Accad. di Med. di Torino „, 22 dic. 1899.

(2) E. Giglio Tos, *Il rosso neutrale e i granuli emoglobigeni,* " Zeitschr. f. wiss. Mikrosk. „, B. 15, 1898, p. 166-172.

(3) Maximow, " Arch. f. Anat. u. Phys. Anat. Abt. „, Jahng. 1899, H 1. 2. p. 33-82.

(4) O. Israel e A. Pappenheim, " Virch. Arch. „, Bd. 143. 1896, p. 419-47.

Indipendentemente e precedentemente a queste ricerche, già dal 1898 fu dimostrato da Poggi (1), come si possano, in anemie molto gravi, colorare a fresco alcuni degli eritrociti circolanti col bleu di metilene sciolto in una soluzione fisiologica di NaCl.

Egli potè vedere che alcuni globuli rossi erano uniformemente tinti in bleu, mentre altri erano solo parzialmente colorati e presentavano nel loro interno filamenti, granuli o blocchi, di una sostanza intensamente colorata in bleu.

Poggi cercando di interpretare questo fenomeno escluse questo dipendesse da una semplice morte del protoplasma del globulo rosso, perchè allora questo si dovrebbe facilmente colorare anche con altri metodi, di più facendo morire artificialmente gli eritrociti, questi dovrebbero colorarsi tutti col bleu di metilene, il che è ben lungi dall'avverarsi.

Poggi vide che questi elementi colorabili si possono fare aumentare sperimentalmente rendendo anemico un animale col salasso o con veleni emolitici; per cui concluse che " *quei globuli degli anemici portano, fino dal loro apparire in circolo, disposizioni tali da lasciarsi tingere in modo da differenziarsi per questo dagli altri elementi* ", disposizioni poi che si possono riassumere in una minor resistenza a lasciarsi compenetrare dal colore.

Osservando poi, come questi globuli siano più poveri di emoglobina e riferendosi all' ipotesi di Mondino (2) (ch'è pure l'ipotesi di Israel e Pappenheim (3)) sulla scomparsa del nucleo negli eritrociti per dissoluzione endoglobulare, egli ritenne che il nucleo appena disfatto, permanesse sotto forma di sostanza amorfa, avente ancora la proprietà primitiva di tingersi a fresco col bleu, quale colore di natura basica. Questi elementi non sarebbero ancora evoluti, tanto è vero che si trovano abbondanti nel midollo (4) e si esagerano dopo il salasso come si esagerano

---

(1) Poggi, *Di una nuova specie di corpuscolo rosso nel sangue nelle anemie gravi*, " Il Policlinico ", 1° febbraio 1898. Vol. V, M. n. 2.

(2) Mondino, *La produzione delle piastrine e la evoluzione delle emazie nel sangue dei vertebrati vivipari*, " Rend. Acc. dei Lincei ". 1888.

(3) Loc. cit.

(4) Poggi a questo proposito così si esprime: " È logico ritenere questi globuli così colorabili, quali elementi in via di evoluzione, e la principale

i normoblasti e le forme micotiche. Poggi a questo punto si domandò se questo tentativo di rigenerazione sanguigna, appalesato dalla comparsa in circolo di questi elementi tingibili, si potesse ritenere di prognosi fausta. Colla osservazione clinica ripetuta egli non trovò giusta questa veduta aprioristica, ed osservò invece che la riparazione è insufficiente anzi è dannosa, perchè la loro facile distruzione concorre ad impoverire il sangue, aggravando lo stato anemico nell'individuo. Da ciò la conclusione che si può far diagnosi di miglioramento in un' anemia solo quando questi granuli diminuiscono o scompaiono.

Le osservazioni di Poggi furono successivamente ripetute da Bidone e Gardini (1) nelle gestanti e nei feti, da Iovane (2) nei bambini, da Belli (3) nelle anemie gravi.

Questi autori, adoperando nella colorazione il bleu di metilene in soluzioni di NaCl, secondo il metodo indicato da Poggi, tranne in qualche piccolo dettaglio, concordano con questi e nella descrizione morfologica di questi elementi tingibili, e nella interpretazione sul loro significato. Anche per questi autori i corpuscoli a granuli tingibili aumentano nelle anemie gravi ed il loro aumento è di prognosi sfavorevole.

Infine e senza tenere nessun conto nè delle osservazioni di Foà e Cesaris Demel, nè di tutti gli altri autori citati, Guarneri e Daddi (4), studiando il sangue di alcune clorotiche, osservarono che in queste molti globuli rossi presentano granulazioni di varia grandezza e disposizione, colorabili col bleu di metilene sciolto nella forte proporzione di 3-5 % in soluzioni di NaCl al 0,90 %.

---

prova sta nel reperto anatomico, avendoli trovati in condizioni normali nel midollo delle ossa quando anche non apparivano nel sangue circolante, e l'aver visto i medesimi aumentare nel midollo delle ossa degli animali salassati „.

(1) Bidone e Gardini, *Le emazie e l'emoglobina della gravida e del feto*, " Atti della Soc. ital. di ostetr. e gin. „. Vol. V. 1898. — Bidone, *Differenza tra sangue fetale e materno nelle anemie gravi delle gestanti*, " Rif. Med. „, XIV. Aprile 1898.

(2) Jovane A., *La colorazione dei corpuscoli rossi del sangue nei bambini con l'azzurro di metilene*, " La Pediatria „, n. 2, 1899.

(3) Belli, *Sulla comparsa dei globuli rossi colorabili a fresco col bleu di metilene nel sangue delle gravi anemie*, " Il Policlinico „, n. 3. 1900.

(4) Guarneri e Daddi, *Sulla metamorfosi nucleinica degli eritrociti*. Milano, Società Editrice Lombarda, 1900.

Queste granulazioni talora sono a zolle angolose, talora a linee contorte o grossolanamente foggiate a nucleo, o a catene di micrococchi , ecc. e comincierebbero a comparire preferibilmente negli eritrociti alterati di forma (microciti, poichilociti) e in manifesto impoverimento emoglobinico, e sarebbero corrispondenti a forme simili descritte da Celli e Guarneri (1) nel 1888, negli eritrociti di alcuni malarici.

Guarneri e Daddi ancora ritengono che questa alterazione non si possa assomigliare alla degenerazione anemica di Ehrlich, dimostrabile col fenomeno della policromatofilia, ma ritengono sia in stretto rapporto genetico colle piastrine, riaffermando così l'origine eritrocitica di questi elementi, origine che se fu anche recentemente ed elegantemente sostenuta da Maximow (2), noi non dobbiamo ritenere per fondata dopo i lavori recenti di Foà (3) e di Sacerdotti (4), che con metodi diversi la dimostrarono insostenibile.

Secondo i citati A. A. poi queste granulazioni si formerebbero in sito per scomposizione chimica della sostanza proteica contenuta nello stroma eritrocitico, composto come la maggior parte delle trame protoplasmatiche cellulari, da un nucleoproteide. Questa *metamorfosi nucleinica* così, sarebbe un fenomeno di involuzione che segnerebbe la morte naturale dei globuli rossi.

Per chiudere poi questa rapida rivista ricordo ancora che, come fu per la prima volta da Foà e Cesaris Demel dimostrata la presenza nel sangue circolante dell'uomo e dei mammiferi di globuli rossi a granuli eritrofili (colorabili col rosso neutrale), anche da Poggi, da Belli, da Guarneri e Daddi, e da D'Amato e Villari (5), furono ammessi, sebbene in piccola quantità, nel sangue normale circolante dell'uomo e dei mammiferi, globuli rossi a granuli cianofili (colorabili col bleu di metilene).

---

(1) Celli e Guarneri, *Sulla eziologia della infezione malarica*, " Atti della R. Accad. medica di Roma ", vol. IV, serie II, 1888-89.

(2) Maximow, Loc. cit.

(3) Foà, *Sulle piastrine del sangue*, " Accad. Med. di Torino ", 22 dicembre 1899.

(4) Sacerdotti, *Sulle piastrine del sangue*, " Accad. Med. di Torino ", 22 dicembre 1899.

(5) D'Amato e Villari, *Sulla presenza dei globuli rossi colorabili a fresco col bleu di metilene nel sangue degli individui sani e malati*, " Rivista critica di Clinica Medica ", n. 30-31, 1900.

***

L'assoluto silenzio mantenuto dai recenti e ricordati autori che adoperarono il bleu di metilene nella colorazione del sangue, relativamente ai granuli eritrofili dimostrati da Foà e Cesaris Demel, e le osservazioni cliniche dirette alla ricerca di questi globuli rossi a granuli eritrofili nell' uomo, osservazioni nelle quali o non è nemmeno lontanamente ricordato il metodo di colorazione col bleu di metilene, o se pur è ricordato non è trovata alcuna analogia con quello al rosso neutrale (1), mi fanno ritenere che a nessuno sia balenato il dubbio che i granuli tingibili col rosso neutrale fossero la stessa ed identica cosa ed avessero lo stesso significato dei granuli tingibili col bleu di metilene.

Ora, avendo io notata l'assoluta eguaglianza tra le figure del Poggi (specialmente la figura 5ª della tavola colorata annessa al suo lavoro) le figure di Guarneri e Daddi, di Iovane, ecc., rappresentanti i granuli tingibili nei globuli rossi col bleu di metilene, colle figure che si possono agevolmente ricavare dai preparati di sangue colorati istantaneamente a fresco col rosso neutrale, ho trovato pienamente giustificato il dubbio e meritevole di ulteriori osservazioni comparative per essere delucidato.

E questo io ho fatto, dolente di essere ora, per l'ufficio mio, separato dal mio amato maestro, il chiar. prof. Foà, che mi aveva associato nelle sue prime ricerche a questo riguardo.

***

Per ora io riferisco solamente sulle osservazioni che ho fatto esaminando il sangue di varî conigli adulti in perfetto stato di salute, che sacrificati, dopo di essere stati esaminati, si dimostrarono assolutamente normali.

Anzitutto ho praticato l'esame a fresco di questo sangue colle avvertenze tecniche e colle soluzioni coloranti indicate dal

(1) Pozzi, *Sulla presenza dei granuli rossi colorabili col Neutralroth e col liquido di Poggi nel sangue delle gestanti sane, malate, nelle puerpere e nei neonati*, " R. Accad.. di Med. di Torino ", 1900.

Poggi (1) e dal Guarneri e Daddi (2), e con ambedue i metodi ho avuti buoni risultati ed ho potuto convincermi della presenza di una speciale sostanza variamente disposta in alcuni dei globuli rossi, e intensamente colorabile col bleu di metilene.

Ho trovata più comoda e spiccia la tecnica consigliata da Guarneri e Daddi. Io operavo così:

Sopra un vetro porta-oggetti convenientemente pulito e disgrassato, con una bacchettina di vetro pulito, ponevo una gocciola di soluzione colorante. Tosato semplicemente l'orecchio del coniglio, senza lavature antisettiche, ne pungevo un vaso marginale con un ago sterilizzato e ne raccoglievo una gocciolina di sangue colla bacchettina di vetro e colla stessa la portavo e la mescolavo alla goccia preparata di soluzione colorante, sovrapponendovi subito un vetrino copri-oggetti. Dopo un po' asciugavo il preparato avvicinando ai margini del vetrino della carta bibula, riducendo così molto sottile ed uniformemente disteso lo strato di liquido da esaminare.

Per fare le soluzioni coloranti ho adoperato parecchie varietà di bleu di metilene, che ho trovate nel mio laboratorio, provenienti da fabbriche diverse ed acquistate a varia distanza di tempo. Non ho avuti sensibili differenze di risultati da una varietà piuttosto che da un' altra, quando se ne eccettui una maggior rapidità di colorazione che ottenni con un residuo di bleu di metilene, di pochi grammi, che ho trovato in una boccetta in cui l'etichetta sporca e corrosa non lascia più distinguere la marca di fabbrica, per cui ritengo che sia facile il poter avere un bleu di metilene che si presti a queste ricerche.

---

(1) Poggi consiglia una soluzione all'un per cento di cloruro di sodio chimicamente puro, dove sia sciolto il bleu di metilene al mezzo per mille. In 5 o 6 cmc. di questa soluzione colorante, posta in una piccola provetta, si mescolano rapidamente una o due goccie di sangue. Poi si lascia depositare e dal sedimento (decantando la miscela) si fanno i preparati, ponendone una goccia sotto al vetrino. La colorazione dei globuli rossi a granuli tingibili è evidente dopo un'ora, e le osservazioni si possono continuare per 12-24 ore.

(2) Guarneri e Daddi o al siero idropeascitico o ad una soluzione al cloruro sodico al 0,90 % aggiungono 3-5 % di bleu di metilene. Filtrano la miscela dopo 2-20 ore e ne mescolano una goccia con una goccia di sangue che distendono sotto al vetrino. Dopo un'ora la colorazione è avvenuta.

Anche la quantità percentuale del bleu di metilene, può oscillare in limiti abbastanza lontani (da 0,5 % a 5 %) senza che per questo il reperto sia sensibilmente diverso. Come titolo della soluzione di NaCl (per le ragioni che dirò appresso) ho trovato ottimo il 0,75 %.

Una soverchia concentrazione di NaCl non giova alla rapidità della colorazione, anzi la ritarda.

Qualunque sia il metodo seguito, purchè la mescolanza tra sangue e sostanza colorante sia bene eseguita e i globuli rossi risultino omogeneamente distribuiti nel campo di osservazione, dopo pochi minuti (10-15) si comincia già a differenziare in alcuni dei globuli rossi la sostanza tingibile col bleu di metilene, con disposizione svariatissima come abbiamo già replicatamente ricordato. A poco a poco la colorazione aumenta di intensità, da azzurro pallido si fa sempre più intensa, tanto che generalmente dopo 30-40 minuti, ha assunto un colore bleu scuro che spicca nettamente sul fondo emoglobinico giallo, leggermente verdastro.

La disposizione di questa sostanza tingibile col bleu di metilene, sia a granuli, sia a filamenti con punti nodali, sia ad ammassi centrali od eccentrici, ecc. ecc., è assolutamente eguale a quella che assume la sostanza che si colora intensamente in rosso col rosso neutrale.

Per convincermene maggiormente (e tralasciando così il criterio immediato che potevo ricavare dalla mia lunga esperienza in questi esami) preparavo, contemporaneamente a questi preparati col bleu di metilene, altri di controllo con soluzioni egualmente titolate di NaCl e di rosso neutrale.

In questi preparati si aveva solo una più rapida, quasi istantanea colorazione della sostanza cromatofila endoglobulare, ma le figure che ne risultavano erano sempre assolutamente identiche a quelle che con maggior lentezza, ma con eguale chiarezza, erano più tardi colorate col bleu di metilene.

Ma col bleu di metilene si mettono, secondo i citati autori, in rilievo anche delle forme diffusamente colorate in bleu, con o senza grunuli.

Nel sangue di alcuni dei miei conigli normali esaminati, ho potuto riscontrare anche queste forme, ma non tutte quelle, a questo proposito, descritte. Io credo questa divergenza di risul-

tati dipenda da una errata interpretazione di alcune di queste forme descritte, e questo dico solo come semplice ipotesi, perchè queste mie osservazioni non si riferiscono per ora a stati patologici, come erano quelli nei quali furono riscontrate. Ad ogni modo ho osservato come alle volte il nucleo rotondeggiante di linfociti (quando il sottile alone di protoplasma non sia più discernibile) o forme parassitarie di saprofiti accidentalmente capitati nella miscela colorante, possono tingersi in bleu in modo assolutamente identico, ad es., ad alcune delle figure riportate dal Poggi (1) (fig. 24-25 della Tavola).

Ad ogni modo alcune (fig. 16) di queste forme diffusamente colorate in bleu io le ho trovate anche in alcuni dei miei conigli (in altri, senza una ragione palese, mancavano) e talora presentavano anche o granuli periferici più intensamente colorati, o filamenti ad ammassi centrali, ecc. ecc. (fig. 17, 18, 19, 20).

Nelle prime osservazioni di Foà e Cesaris Demel (2) fatte col rosso neutrale non sono descritte queste forme diffusamente colorate.

Riprendendo questo studio e messo sull'avviso dell'esistenza di queste forme, ho potuto convincermi che sono dimostrabili anche col rosso neutrale.

Il non averle noi osservate in passato, molto probabilmente dipende dai due metodi di colorazione allora adoperati.

Nel primo, adoperando la sostanza colorante in polvere direttamente mescolata colla goccia di sangue, si ottenevano, è vero, dei preparati molto dimostrativi, ma erano irregolarmente colorati, e si avevano dei campi più scuri dove tutti i globuli rossi avevano assunta una tinta di rame, alternati con campi più chiari, dove i globuli rossi erano giallo-chiari, senza che ai globuli rossi diffusamente più colorati si potesse dare una diversa interpretazione che non fosse quella di una sovrapposizione in massa del colore. Nel secondo, perchè si adoperava una soluzione troppo debole di rosso neutrale (eppure necessaria per l'uso al quale era destinata di contare i globuli a granuli tingibili coll'apparecchio di Thoma Zeiss) che impediva o rendeva troppo lenta questa reazione.

---

(1) Fig. I, II, III lettera *e*.
(2) Loc. cit.

Adoperando invece la soluzione di rosso neutrale all'1 % (in NaCl al 0,75 %) anche nei preparati meglio riusciti (cioè con pochi globuli rossi uniformemente distribuiti) si può vedere che mentre nei primi minuti *tutti* i globuli rossi hanno il protoplasma egualmente tinto in giallo, dopo 10-15 minuti cominciano a comparire globuli più intensamente colorati da un giallo arancio ad un vero color di rame, colore che si va sempre più accentuando col tempo, e che si manifesta preferibilmente nei globuli a granuli eritrofili ed eccezionalmente negli altri senza granuli.

Anche adoperando il rosso neutrale, ho trovato questi globuli diffusamente colorabili solo in alcuni dei miei conigli, e precisamente in quelli che li presentavano tinti in bleu, per cui ritengo che tra gli uni e gli altri vi sia l'assoluta identità.

Ma Poggi ed altri avevano asserito che questi granuli cromatofili e questa colorazione diffusa si trovavano preferibilmente in globuli rossi alterati nella forma (o microciti o poichilociti).

Dalle mie osservazioni, riferibili al coniglio normale, non si può giungere alla stessa conclusione, perchè o granuli tingibili o colorazioni diffuse si trovano in globuli rossi di forma assolutamente normale.

Di più, Poggi e gli altri osservatori hanno descritto globuli rossi a protoplasma incoloro colla sostanza cromatofila a granuli sparsi o a filamenti, ecc. o raggruppata ai due poli della cellula.

Nel coniglio normale dapprincipio io ho potuto osservare le prime di queste forme (fig. 21-22-23), non mai l'ultima, e questo solamente nei preparati colorati col bleu di metilene, non mai in quelli al rosso neutrale.

Questa fu la prima differenza apparentemente sostanziale da me riscontrata tra i due metodi. Ma questa differenza, come vedremo, non è sostanziale, è semplicemente accidentale, e di facile interpretazione.

Io ho potuto osservare, tentando di modificare i metodi di colorazione proposti, come variando la concentrazione del cloruro sodico nella miscela colorante, non solo si alterava sensibilmente la rapidità del processo di colorazione, ma se ne alterava anche il reperto.

Com'è noto, esaminando del sangue nell'acqua distillata si

osserva che i globuli rossi perdono istantaneamente la propria emoglobina, riducendosi a delle forme incolori, conosciute col nome di " ombre ". Aggiungendo all'acqua del cloruro sodico (in proporzioni crescenti 0,10 — 0,20 %, ecc.), questo ha la proprietà di ritardare il processo di dissolvimento emoglobinico, fino a che si giunge ad una soluzione, detta *isotonica*, che impedisce il dissolvimento emoglobinico. Se noi adoperiamo invece soluzioni variamente titolate di NaCl (ed inferiori al titolo alla soluzione isotonica) aggiunte di bleu di metilene (1 %), noi vediamo che appena avvenuta la mescolanza tra la goccia di sangue e la miscela colorante, compaiono subito molti globuli rossi scolorati, ridotti ad ombre, mentre altri per un certo tempo, conservano la propria colorazione giallastra emoglobinica, e quello ch'è più interessante si è l'osservare come in queste ombre si colorano istantaneamente i granuli cromatofili, e corrispondentemente i globuli rossi a granuli tingibili sono i primi a perdere le propria emoglobina.

Istologicamente così, abbiamo non solo una dimostrazione rapida della resistenza isotonica del sangue, ma vediamo come non tutti i globuli hanno la stessa resistenza, e come quelli più poveri di emoglobina o quelli nei quali l'emoglobina è meno tenacemente fissata, sono quelli che contengono nel loro interno granuli tingibili.

Il fenomeno presenta la sua massima intensità, naturalmente, quando si adoperi una soluzione semplicemente acquosa di bleu di metilene. Allora tutti i globuli rossi si scolorano e i globuli rossi a granuli tingibili sono colorati dal bleu colla stessa rapidità colla quale il rosso neutrale colora il sangue normale. Ora se noi ripetiamo le stesse osservazioni col rosso neutrale sciolto all'1 % in soluzioni saline variamente titolate, noi vediamo che il sangue mostra una maggior resistenza rispetto ad eguali soluzioni titolate aggiunte di bleu di metilene; in altre parole ad esempio, mentre col bleu in soluzione salina al 0,35 % le ombre sono subito numerosissime, col rosso neutrale sono molto più scarse. Bisogna dunque ammettere che il bleu per se stesso abbia un'azione nociva dissolvente sul protoplasma emoglobinico, mentre il rosso neutrale è meno nocivo, e questo ci spiega perchè adoperando il bleu in soluzione salina al 0,75 % compaiano molte ombre, parecchie delle quali a granuli tingibili, mentre

le stesse forme non si osservano col rosso neutrale in soluzione salina al 0,75 %.

Corrispondentemente abbiamo veduto che aumentando il titolo della soluzione salina fino ad arrivare al 2-3 % il processo di colorazione della sostanza cromatica endoglobulare è notevolmente ritardato; talora anche impedito.

La dimostrazione istologica nella varia resistenza del sangue di fronte a soluzioni saline aggiunte a sostanze coloranti, ci fa ritenere possibile che insieme colla ricerca sulla " isotonia del sangue „ se ne possa istituire un'altra " sulla isotonia cromatica del sangue „, quest'ultima più rapida e più comoda per la minima quantità di sangue necessario per queste determinazioni. Qualche prova di saggio da me praticata a questo riguardo anche sull'uomo, mi fa ritenere per fondata questa ipotesi e a questo scopo ho immaginato un piccolo apparecchio, che potrà molto giovare in queste ricerche.

Nella prima parte di questa nota ho accennato all'ipotesi di Guarneri e Daddi, sul rapporto genetico tra le piastrine e la sostanza cromatofila endoglobulare.

Una nuova prova contraria a questa ipotesi si può ricavare dalle esperienze che ho ora citate. Mentre la sostanza cromatofila endocellulare si colora istantaneamente nelle ombre globulari, quando si adoperino soluzioni saline molto deboli, od anche l'acqua pura, le piastrine non si colorano affatto o solo molto tardivamente.

Poggi, come ho ricordato, aveva interpretate le forme a granuli come forme giovani, a contenuto emoglobinico più scarso, con vedute in parte teoriche e riferentisi alle teorie neuro-vascolari di Murri, intese a spiegare l'eziologia della clorosi, in parte derivanti dall'osservazione della più pallida colorazione verdastra da quelle assunte col bleu di metilene, al confronto agli altri globuli rossi normali. La supposizione è pienamente fondata e trova appoggio del resto anche dai risultati delle esperienze di Foà e Cesaris Demel (1). Infatti allora indipendentemente dall'aver dimostrata la loro abbondanza nel midollo delle ossa, potevamo concludere che queste erano forme giovani, povere di emoglobina, paragonando la curva del tasso emoglobi-

(1) Loc. cit.

nico del sangue, colla curva della quantità di globuli rossi a granuli tingibili contenuti nel sangue.

Infatti allora abbiamo osservato come dopo il salasso, pur aumentando enormemente il numero dei globuli rossi a granuli tingibili, non aumentasse corrispondentemente il tasso emoglobinico, ma anzi l'emoglobina cresceva quando i granuli diminuivano; di più con iniezioni ripetute di lecitina questi crescevano rimanendo immutato il valore emoglobinico, e lo stesso avveniva nelle infezioni. Tutti questi fatti non si verificherebbero se il loro valore globulare non fosse minimo, come realmente è, ma fosse elevato o per lo meno normale, perchè allora al loro aumento corrisponderebbe un aumento nel tasso emoglobinico del sangue.

La colorabilità diffusa, poi, di questi elementi a granuli tingibili si può anche interpretare nel senso che il loro scarso contenuto emoglobinico renda più facilmente permeabile il protoplasma cellulare alla sostanza colorante.

Le mie nuove osservazioni confermano quindi quanto risultava già dalle osservazioni di Foà e Cesaris-Demel e di Poggi e vediamo che questi globuli a granuli sono quelli che hanno una resistenza isotonica inferiore e perdono rapidamente la loro poca emoglobina riducendosi ad ombre o si lasciano più facilmente compenetrare col colore dando luogo alle forme diffusamente colorate.

Aggiungo in fine a complemento delle mie osservazioni come i preparati che si fanno a fresco col sangue, col metodo che ho indicato, si possono poi fissare asciugandoli (purchè la mescolanza di sangue e di sostanza colorante sia ben distesa sul vetrino) semplicemente alla fiamma e montandoli poi in balsamo.

Questo metodo io ho imparato dal prof. Foà, quando ero ancora suo assistente. In questi preparati, così fissati, riescono molto evidenti le granulazioni endoglobulari quando siano state molto colorate, riescono meno bene le forme pallide, le ombre e le piastrine.

Il bleu di metilene adoperato in polvere, come Foà ha proposto invece per il rosso neutrale, mi sembra non serva allo scopo; almeno a me non è riuscito di ottenere dei preparati dimostrativi.

Infine quanto è detto e ripetuto relativamente ai globuli

rossi circolanti, si deve ripetere per i globuli rossi del midollo delle ossa. Come era noto per le precedenti osservazioni di Foà e Cesaris Demel e di Poggi, io ho riscontrato ancora nel coniglio, coi due citati metodi di colorazione, che nel midollo delle ossa gli eritrociti a granuli tingibili sono numerosissimi.

Tralasciando completamente di entrare nella questione che riguarda il significato e l'origine di questi globuli a granuli cromatofili endoglobulari, che si potrebbe desumere dall'esame di stati fisiologici e patologici dell'uomo e degli animali d'esperimento, io credo, dal semplice esame del sangue normale di coniglio, di aver dimostrato:

1° *In alcuni globuli rossi del sangue circolante e del midollo delle ossa, nel coniglio normale, si può tanto coll'impiego del rosso neutrale, come coll'impiego del bleu metilene* (ambedue nella proporzione di 1 % in soluzioni di NaCl al 0,75 %) *dimostrare la presenza di una sostanza cromatofila endoglobulare, la quale può assumere disposizioni diversissime, ma assolutamente rassomigliabili, qualunque sia delle due, la sostanza colorante adoperata.*

Questo induce a ritenere che tra le forme endoglobulari descritte da Foà, Cesaris Demel, Giglio-Tos, Israel e Pappenheim, Maximow, ecc., ecc. e colorate col rosso neutrale, e le forme descritte da Poggi, Iovane, Belli, Guarneri e Daddi, ecc., e colorate col bleu di metilene, esista l'assoluta identità.

2° *Adoperando il rosso neutrale la colorazione è più rapida, quasi istantanea e la sostanza cromatofila endoglobulare assume un color rosso rugginoso, ma riesce difficile il criterio del contenuto emoglobinico dei globuli rossi, perchè quelli poveri di emoglobina si lasciano con maggior facilità colorare diffusamente dal rosso neutrale.*

Adoperando il bleu di metilene la colorazione in bleu intenso della sostanza cromatofila endoglobulare si fa molto lentamente, ma riesce possibile un criterio sul valore emoglobinico del globulo, giudicandolo dalla colorazione più o meno verdastra che assume il protoplasma a seconda del suo maggiore o minore contenuto emoglobinico.

3° *Col rosso neutrale (a somiglianza di quanto si ottiene col bleu di metilene) si possono ottenere anche dei globuli rossi co-*

lorati diffusamente in colore di rame. Anche in questi globuli colorati diffusamente, si trova la sostanza cromatofila endoglobulare colorata più intensamente.

4° *I globuli rossi a granuli tingibili sono a scarso contenuto emoglobinico ed hanno una resistenza isotonica inferiore a quella dei globuli rossi normali, e quando siano trattati colle sostanze coloranti, in deboli soluzioni saline, dimostrano il protoplasma completamente scolorato (ombre).*

5° *Il bleu di metilene, usato in deboli soluzioni saline, ha la proprietà di colorare istantaneamente (come il rosso neutrale) la sostanza cromatofila endoglobulare, nei globuli ridotti ad ombre. Alla comune determinazione della isotonia del sangue, possiamo ora aggiungerne un'altra, sulla " isotonia cromatica ", che si può determinare coll'esame istologico.*

6° *Aumentando la concentrazione del cloruro sodico nelle soluzioni coloranti (2-3 %) si ritarda o si impedisce la colorazione della sostanza cromatofila endoglobulare.*

Da alcuni pochi esami fatti solo a titolo di saggio, con sangue di altri animali e dell'uomo, io mi credo, per la costanza dei reperti, autorizzato a ritenere che le conclusioni sopra esposte e riferibili al coniglio si possono estendere anche agli altri animali ed all'uomo.

Cagliari, 8 gennaio 1901.

SPIEGAZIONE DELLE FIGURE

Fig. 1-15. — Globuli rossi con sostanza cromatofila endoglobulare come si possono ottenere, tanto col rosso neutrale come col bleu di metilene. Questi globuli hanno il protoplasma emoglobinico tinto in giallo intenso quando si adoperi il rosso neutrale, in giallo leggermente verdastro quando si adoperi il bleu di metilene.

Fig. 1, 2, 3, 4, 9, 11, 12. — Corrispondono a figure simili descritte da Guarneri e Daddi.

Fig. 6, 7, 8, 9, 13, 14, 15. — Corrispondono a figure simili descritte da Poggi, Jovene, ecc.

Fig. 16-20. — Globuli rossi con colorazione diffusa (di color rame col rosso neutrale, bleu intenso col bleu di metilene), in alcuni dei quali sono visibili granulazioni cromatiche endoglobulari colorate intensamente.

Fig. 17, 18. — Corrispondono a figure descritte da Poggi.

Fig. 21, 22, 23. — Ombre di globuli rossi, prive di emoglobina e colla sostanza cromatica intensamente colorabile.

Fig. 24, 25. — Figure da attribuirsi a colorazione diffusa di nuclei isolati di linfociti o a saprofiti accidentali della miscela colorante.

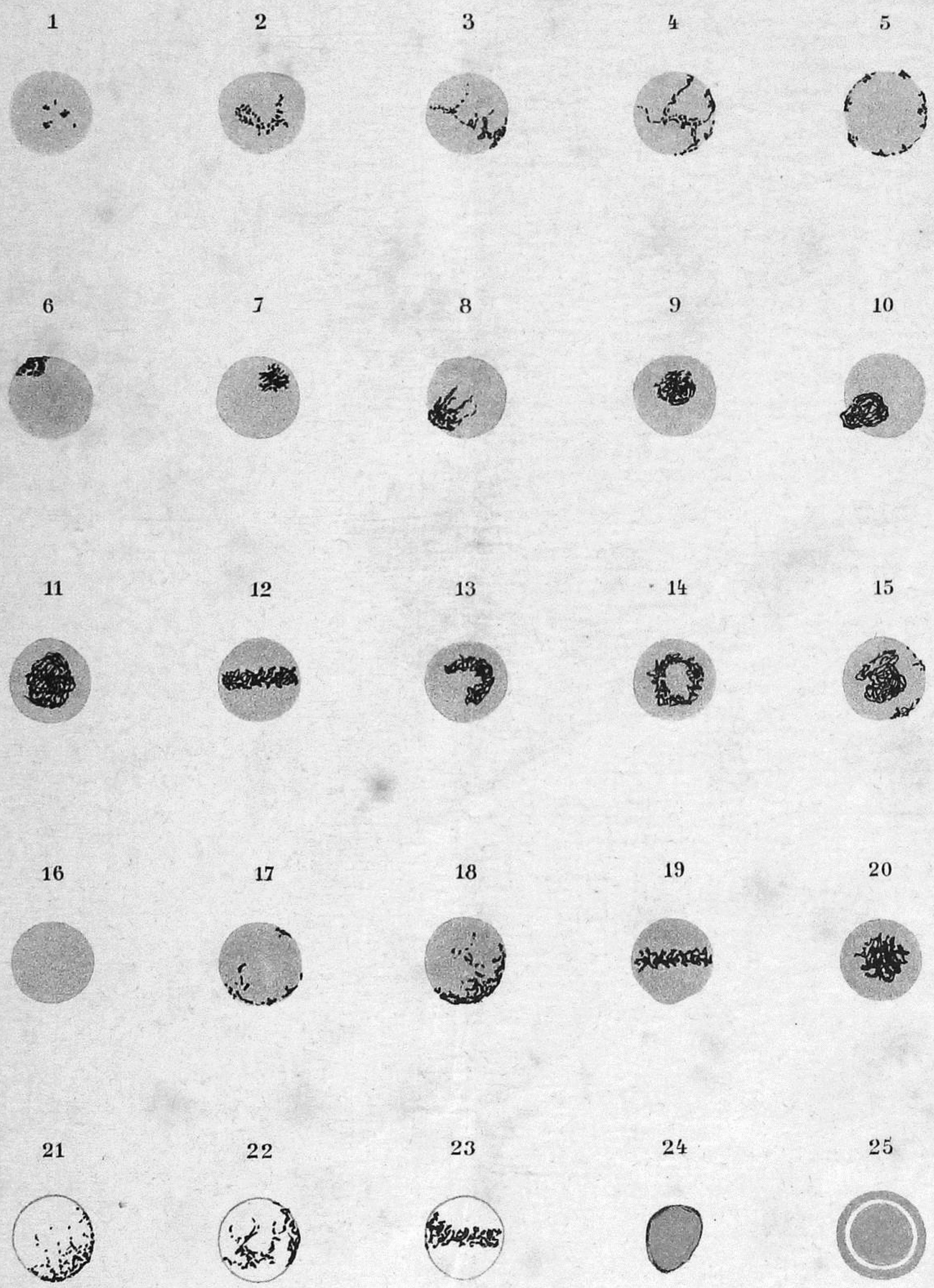

A. Cesaris Demel dis.

Lit. Salussolia. Torino.